



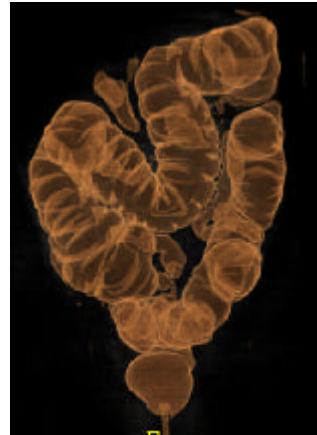Qualitätsring Journal 2/2004

Onko News I

-Virtuelle Koloskopie-



Qualitätsring Radiologie Haydnhaus Haydnstr. 36 53115 Bonn



Themen dieser Ausgabe:

Virtuelle Koloskopie



Technik der Multislice CT

Virtuelle Koloskopie



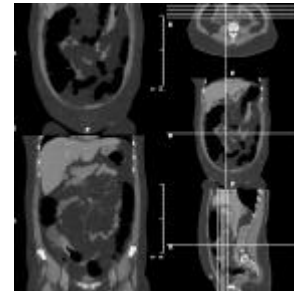
Indikation zur Darmkrebsvorsorge?

Kolonuntersuchung mittels Multislice CT

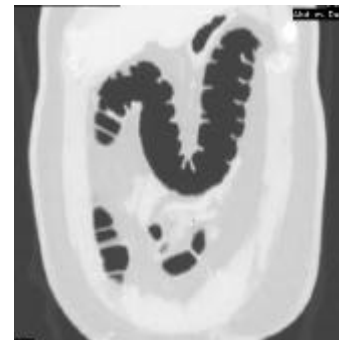Kolorektaler (Dickdarm-)Krebs stellt die zweithäufigste Todesursache in den meisten Industrieländern dar. Man geht davon aus, dass eine Frühdiagnose und die präventive Entfernung prämaligener Polypen sowohl die Inzidenz als auch die Mortalität seit 1985 gesenkt haben. Es ist davon auszugehen, daß in der überwiegenden Zahl der Fälle kolorektaler Krebs aus adenomatösen Polypen entsteht. Angesichts der Tatsache, daß sich bei etwa 1% der Polypen mit einer Größe von weniger als 1 cm, maligne Veränderungen nachweisen lassen, kann der frühzeitige Nachweis kolorektaler Polypen als eines der wichtigsten Ziele in der Gesundheitsvorsorge betrachtet werden.

Die sogenannte **CT Multislicetechnik** ermöglicht eine neuartige Kolonbeurteilung. Die Daten lassen sich zur multiplanaren Reformatierung, virtuellen Pneumokolondarstellung und zur virtuellen Koloskopie verwenden. Dadurch ist eine neue Aera in der Kolondiagnostik angebrochen.

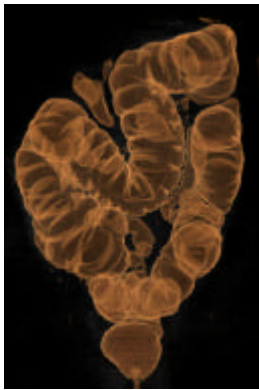Zunächst wird dazu ein hochaufgelöster Datensatz des Abdomen im CT gewonnen. Danach werden die weiteren Darstellungen am Computer berechnet. Der Datensatz zeichnet




sich durch eine bisher in der Routine nicht dagewesene räumliche Auflösung aus.



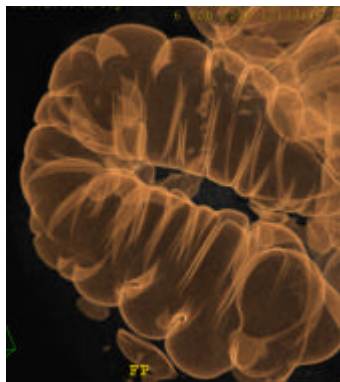
Die virtuelle Endoskopie des Dickdarms ist bereits Gegenstand mehrerer Studien. Das Untersuchungsprotokoll erlaubt einen Nachweis von Polypen mit einer Größe bis unter 2 mm.



In einer aktuellen Multicenter Studie (1) wurden 1233 asymptomatische Erwachsene zu Vorsorgezwecken untersucht. Dabei



wurde die konventionelle Darmspiegelung mit der virtuellen Koloskopie verglichen. Die Ergebnisse zeigen die Vergleichbarkeit der Methoden: Die Sensitivität der virtuellen CT Koloskopie für Polypen von mindestens 10mm Größe betrug 93,8% (konventionell 92,3%), für Polypen von mindestens 8mm 93,9% (konventionell 91,5%) und für Polypen von mindestens 6mm 88,7% (konventionell 87,5%).

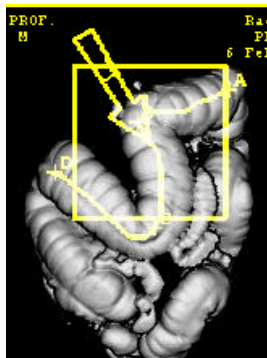

Trotz der vielversprechenden Ergebnisse, die in der Literatur für die virtuelle Koloskopie als Screening-Verfahren bei kolorektalen Krebs beschrieben werden, muss die Zuverlässigkeit der Methode noch weiter untersucht werden.

Von Interesse ist weiterhin, ob die beschriebenen Nachweisraten für Polypen bei einer Population mit einer niedrigen Polypenprävalenz, wie im Rahmen von Screening Untersuchungen zu erwarten ist, reproduziert werden.

Die Hauptindikation zur virtuellen Endoskopie wird jedoch derzeit insbesondere dann gesehen, wenn eine Passage mit dem Endoskop in der herkömmlichen Darmspiegelung nicht möglich ist.

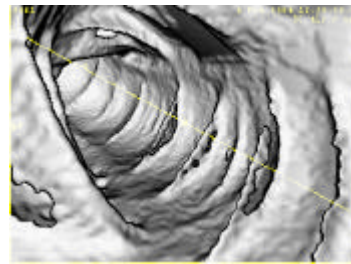
Untersuchungsvorbereitung



Die Vorbereitung auf die virtuelle Koloskopie ist ähnlich der konventionellen Darmspiegelung: Der Dickdarm muss frei von Speise- und Stuhlresten sein, damit die Aufnahmen nicht getrübt werden. Deshalb muss der Patient zur gründlichen Darmreinigung am

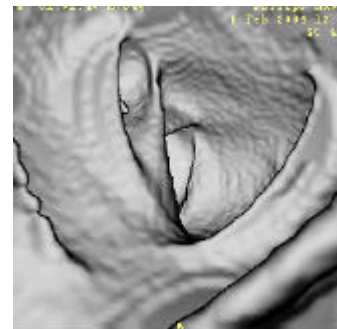
Vortag der Untersuchung eine spezielle

Trinklösung einnehmen und darf nur noch Mineralwasser oder Tee trinken. Kurz vor der Messung wird durch Luftinsufflation der Darm entfaltet.



Die eigentliche CT-Messung dauert 30 Sekunden. Die Nachverarbeitung dauert etwa 30 – 40 Minuten.

Eine zusätzliche Kontrastmittelgabe über eine Armvene erlaubt die bessere Detektion der Schleimhäute und von Polypen.



Literatur

1. PJ Pickhardt, J Richard Choi, I Hwang, JA Butler, M L Puckett, HA Hildebrandt, RK Wong et al.: Computed Tomographic Virtual Colonoscopy to Screen for Colorectal Neoplasia in Asymptomatic Adults. NEJM 2003; 349:2191-2200.

Impressum:

Qualitätsring Journal 2/ 2004
Onko News I

Herausgeber:

Privatdozent Dr. med. M. Vahlensieck

Redaktion:

Privatdozent Dr. med. M. Vahlensieck

Dr. med. G. Paul

Kontaktadresse:

Haydnstr. 36
53115 Bonn

Tel.: 0228/631963

Fax: 0228/616845

www.radiologische-gemeinschaftspraxis-bonn.de

Alle Abbildungen: 16 Zeilen CT, Philips Medizinsysteme MX 8000 IDT, Radiologie Haydnhaus